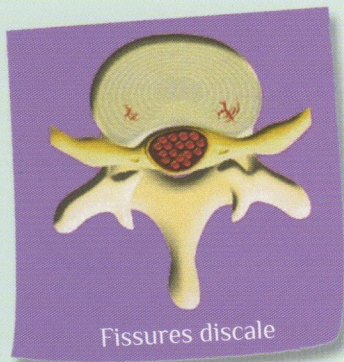


LES LOMBALGIES

La colonne vertébrale (ou rachis) est constituée de vertèbres empilées, séparées par des disques. Au milieu du rachis passe le canal rachidien, contenant la moëlle épinière, qui se termine à hauteur de la seconde vertèbre lombaire (L2). Au-delà, le canal ne contient qu'un ensemble de fibres nerveuses appelé "queue de cheval".



Fissures discale

Ces fibres nerveuses quittent le canal rachidien sous forme de « racines » par des ouvertures (foramen ou trous de conjugaison) situées latéralement à hauteur des disques intervertébraux.

Un disque intervertébral normal est une structure aplatie unissant les deux vertèbres et jouant un rôle d'amortisseur et de stabilisateur de la colonne. Il est composé d'un noyau central (nucléus) gélatineux et d'un anneau périphérique fibreux (annulus).

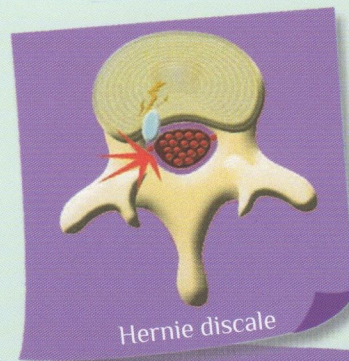
Le vieillissement discal débute souvent, après une phase de déshydratation, par des fissures, déchirures de l'anneau fibreux.

Le noyau peut alors, le long de ces fissures, migrer dans l'épaisseur de l'anneau. Il peut alors entraînant des douleurs lombaires aiguës ou chroniques. S'il se déplace encore plus au travers de l'anneau, le noyau peut saillir à la face postérieure du disque en formant alors une **hernie discale**.

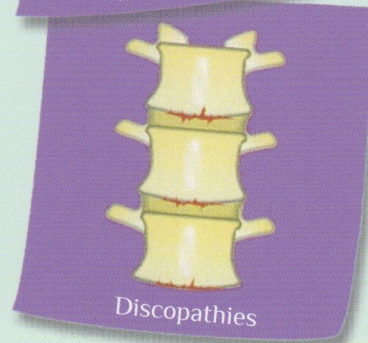Cette hernie discale peut venir comprimer, "coincer", une ou plusieurs racines nerveuses à proximité du disque. Elle est la cause des symptômes : "sciatique" lorsque la douleur siège en arrière de la cuisse, ou "cruralgie" lorsque la douleur siège en avant de la cuisse. Quelquefois cette hernie discale n'entraîne que de douleurs chroniques du bas du dos, notamment lorsqu'elle est située en position médiane ou centrale.

Les douleurs lombaires basses ou lombalgies peuvent aussi survenir sans hernie discale et être liée au vieillissement du disque ; celui-ci peut s'exprimer par des mouvements anormaux et excessifs à l'origine de blocages du dos à répétition, que l'on appelle "instabilité", ou encore par un "pincement" ou une usure du disque qui va conduire à un rapprochement des vertèbres à l'origine d'une inflammation locale que l'on appelle "discopathie".

Dans d'autres cas cette discopathie va fixer les vertèbres en position anormale, à l'origine d'un déséquilibre global de la colonne imposant un travail musculaire excessif à l'origine de douleurs chroniques.



Hernie discale



Discopathies

Évolution & traitements conservateurs

Les douleurs lombaires ou sciatiques chroniques liées au vieillissement discal (instabilité, discopathie) reposent sur le traitement médical comportant un repos relatif, des anti-inflammatoires, des décontractants musculaires, des antalgiques notamment en cas de crises aiguës, et une immobilisation par corset.

Des infiltrations lombaires de corticoïdes peuvent être proposées dans un deuxième temps si le traitement médical initial n'entraîne pas un soulagement suffisant.

Le traitement des douleurs chroniques repose sur la prévention et doit associer une excellente hygiène de vie (activité physique, contrôle du surpoids, arrêt du tabac) et une bonne gestion de la gestuelle quotidienne (kinésithérapie, école du dos) avec une adaptation du poste de travail, voire un reclassement professionnel.

Une intervention chirurgicale n'est souhaitable pour des lombalgies que :

- si le traitement médical, mis en œuvre de manière adaptée, et pendant un temps suffisant, est inefficace;
- si des "solutions alternatives" ont été tentées sans succès : amaigrissement en cas de surpoids, port de corset, rééducation adaptée, entraînement à l'effort, traitement d'un état dépressif associé, adaptation du poste de travail quand cela est possible ;
- si l'on a pu identifier de façon aussi fiable que possible le ou les disques qui sont en cause dans la survenue des douleurs, plusieurs examens peuvent être nécessaires pour cela : radios dynamiques, scanner, IRM, sacro-radiculographie, infiltrations articulaires postérieures, discographie ;
- s'il existe une déformation associée qui compromet l'équilibre de la colonne (celle-ci ayant tendance entraîner une inclinaison excessive du tronc en avant ou sur "un côté) ;

Malgré tout cela les lombalgies ne relèvent que rarement d'un traitement chirurgical.

Il est maintenant prouvé :

- que des patients peuvent être porteurs de discopathie sans avoir aucune douleur ce qui explique qu'une discopathie ou une instabilité découvertes sur les radiographies, le scanner ou l'IRM, et ne générant aucun symptôme, ne doivent pas conduire à une intervention ;
- que des patients peuvent souffrir de lombalgies en rapport avec une discopathie, et guérir avec le temps (restitution spontanée en cas d'instabilité, soudure spontanée du disque si "pincement" discal important, "cicatrisation" spontanée d'un disque inflammatoire).

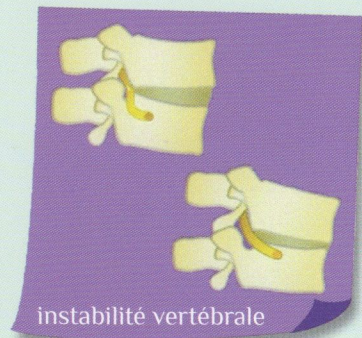Quand opérer une discopathie ?

- L'élément déterminant pour décider d'une intervention est l'intolérance du patient à sa situation, et la décision découle de la discussion singulière du patient avec son chirurgien;
- Cependant il n'y a pratiquement jamais d'urgence à opérer sauf si, en plus des lombalgies chroniques, un ou plusieurs nerfs sont coincés, occasionnant des douleurs des membres inférieurs, à fortiori une paralysie, ou si une déformation du tronc a tendance à s'aggraver.

LES BUTS & BÉNÉFICES ESCOMPTÉS

L'arthrodèse lombaire qui consiste à bloquer et souder entre elles une ou plusieurs vertèbres permet la diminution des douleurs par la suppression des mouvements anormaux du disque ("instabilité"), la suppression des éléments générateurs de la douleur (disque, articulaires, ligaments), la restitution d'un équilibre satisfaisant de la colonne.

On peut associer à cette intervention une libération (le fait de "décoincer" le ou les racines nerveuses comprimées) dans le but de faire disparaître la sciatique ou la cruralgie ou les troubles de la marche, ou de faire récupérer une paralysie.



La stabilisation souple consiste à réduire les mouvements anormaux et douloureux du disque sans les bloquer comme le ferait une arthrodèse ; le but est de favoriser une certaine "cicatrisation" du disque malade. Cette stabilisation peut être obtenue par des implants interépineux situés à l'arrière de la colonne entre deux vertèbres ou encore par des vis reliées par des tiges ou des ligaments artificiels "souples".

La prothèse de disque consiste à remplacer le disque malade par un disque artificiel qui permet une mobilité, celui-ci est placé en avant de la colonne (cicatrice abdominale) entre deux vertèbres.

Il faut cependant comprendre qu'aucune intervention ne remet l'organisme "à neuf" , qu'aucun résultat n'est jamais garanti à 100%

Cette fiche est conçue pour fournir un support, et / ou un complément à l'information orale délivrée par le chirurgien au cours des consultations précédant la décision opératoire ; cette information orale peut, seule, être adaptée au patient et à sa demande; elle donne la possibilité de répondre aux questions posées, et constitue l'essentiel de l'information délivrée.